Aus dem Wissenschaftlichen Laboratorium (Professor Adrion) der
Abteilung für Zahn- und Kieferersatz (Leiter: Professor Schröder)
des Zahnärztlichen Instituts der Universität Berlin.

Histologische Untersuchungen an im Kiefer zurückgebliebenen Wurzelresten bleibender Zähne mit Berücksichtigung des Röntgenbildes.

Inaugural-Dissertation

zur

Erlangung der zahnärztlichen Doktorwürde

an der

Friedrich-Wilhelms-Universität zu Berlin

vorgelegt von

Hans Komornitzik,

Zahnarzt aus Angerburg Ostpr.

Tag der Promotion: 13. November 1935.

Würzburg 1936.

Buchdruckerei Richard Mayr

101

Gedruckt mit Genehmigung der Medizinischen Fakultät der Universität Berlin.

Dekan: Prof. Dr. Magnus.

Referent: Prof. Dr. Adrion.

Korreferent: Prof. Dr. Schroeder.

R. UNIV. BIBLIOTHEEK LEIDEN

Die Frage nach dem Schicksal von im Kiefer zurückgebliebenen Wurzelresten ist des öfteren in der Literatur vom klinischen und histologischen Standpunkt aus erörtert worden. Die meisten Arbeiten hierüber stützen sich jedoch auf ein Untersuchungsmaterial tierexperimenteller Art, da es oft an Gelegenheit fehlt, das Schicksal zurückgebliebner Wurzelreste am menschlichen Material histologisch zu behandeln.

Als einer der Ersten hat Euler dieses Thema auf Grund klinischer und tierexperimenteller Beobachtungen behandelt.

Klinisch unterscheidet er vier Möglichkeiten des Verhaltens von Wurzelresten:

1. Das Wandern der Wurzel nach der Schleimhaut zu.
2. Vollständige Verheilung der Schleimhaut über der Wurzel.
3. Bildung einer Fistel auf dem Alveolarkamm, die nach dem Wurzelrest führt.
4. Stürmische Entzündung nach der Fraktur, in der Art der akuten Periostitis und Osteomyelitis mit Lockerung und vielfach Austoßung der Wurzel.

Besonders die zweite Form des Verhaltens findet in der Literatur häufig Erwähnung, weil man in solchen Wurzeln eines der aetiologischen Momente für Trigeminusneuralgie sieht (Partsch, Williger). Hans Fischer berichtet z. B. in der Zahnärztlichen Rundschau 1932 H. 37, daß bei einer 45 jährigen Patientin 11 Monate lang stärkste Schmerzen in der rechten Gesichtshälfte bestanden, als deren Ursache nach langen vergeblich therapeutischen Versuchen ein frakturierter, im Kiefer verbliebener Wurzelrest mit pathologischen Knochenveränderungen festgestellt wurde. Die Schleimhaut über der Wurzel war normal verheilt und nicht druckempfindlich.

Im zweiten Teil der Arbeit befaßt sich Euler mit den patho-histologischen Einzelheiten an zurückgebliebenen z. Zt. der Fraktur nicht infizierten Wurzelresten und mit den Vorgängen bei der Einheilung.

Er faßt seine Arbeit mit dem Ergebnis zusammen, daß nach wie vor als Ziel einer jeden Extraktion die restlose Entfernung des Zahnes angesehen werden muß; besonders aber dann, wenn der frakturierte Wurzelteil nach dem Zustande der Pulpa und der Wurzelhaut als Infektionserreger anzusehen ist.

In Röntgenbildern findet man ab und zu als Nebenbefund im Kiefer zurückgebliebene Wurzelreste, welche röntgenologisch keine pathologischen Veränderungen erkennen lassen.

Newton G. Thomas (D. C. 1922 H. 4) untersuchte solche Wurzelreste auch histologisch und beschrieb ihre reaktionslose Einheilung im Knochen durch Zementablagerung am Frakturquerschnitt.

Auch Kronfeld berichtete von einem Fall eines reaktionslos eingeheilten Wurzelrestes im Kiefer.

Eine genaue Beschreibung von den sich in solchen Fällen abspielenden Veränderungen in den Geweben gibt Gottlieb in seinem Bericht: „Histologische Untersuchung einer geheilten Zahnfraktur" (Z. f. Stom. 1922 H. 5).

Szabo gibt an Hand von 18 Mikrophotographien tierexperimenteller Präparate von in der Alveole eingebrochenen Zähnen mit Unterstützung der entsprechenden Röntgenbilder eine eingehende Beschreibung des Wund- und Einheilungsverlaufes an Wurzelresten. Auch er beobachtet an eingeheilten Stümpfen die Bildung neuen Zementgewebes an der Frakturfläche ausgehend von der Wurzelhaut bzw. von der Zementschicht des Stumpfes.

Er gibt aber selbst zu, daß seine Untersuchungen für die Praxis gering von Bedeutung sind, da nur gesunde Verhältnisse und eine nur 6wöchige Beobachtung der Fälle eine völlige Klärung nicht bringen können. Er sagt dann weiter: „Wichtig ist die Ursache wegen welcher die Entfernung des Zahnes verursacht wurde, und diese ist natürlich meistens eine infektiöse Entzündung, die sich in den Geweben des Paradentiums abpielt. Auch kann eine später entstandene Infektion die Ursache sein".

Szabo unterstützt am Schluß die alte Forderung, daß eine jede Extraktion restlos beendet werden muß.

In jüngster Zeit ist die Frage nach dem Schicksal zurückgebliebener Wurzelreste noch einmal von Preissecker, Wien, behandelt worden. Den größten Teil der Arbeit nimmt die Beantwortung der Frage ein, welche Gewebsvorgänge sich an zurückgebliebenen Milchzahnwurzelresten abspielen und was mit ihnen geschehn soll. Für diese Untersuchung stand Preissecker röntgenologisches und histologisches menschliches Untersuchungsmaterial zur Verfügung. Er kommt zu dem Ergebnis, daß zufällig röntgenologisch entdeckte, aber vollkommen reaktionslose und röntgenologisch negative Wurzelreste im Kiefer verbleiben können, wenn nicht klinische Gründe den Verdacht einer Infektion rechtfertigen. Betreffs der Frage, was mit im Kiefer verbliebenen Wurzelresten bleibender Zähne zu geschehen hat, kann sich der Verfasser nur auf tierexperimentelles Material und zwar auf Rattenversuche stützen. Wenn er sich am Schluß seiner Arbeit dahin auspricht, daß bei der Extraktion Wurzelreste unter allen Umständen zu entfernen sind, so ist der histologische Beweis hierfür an Hand der Tierversuche nicht erbracht. Es liegt dieses, wie er selbst sagt, an der seltenen Gelegenheit, an menschlichem Material das Schicksal zurückgebliebener Wurzelreste histologisch zu beobachten. Die Aufgabe dieser Arbeit wird nun darin erblickt, an Hand eines reichhaltigen menschlichen Untersuchungsmaterials sowie mit Hilfe der Röntgenbilder die geweblichen Vorgänge an zurückgebliebenen Wurzelresten histologisch zu studieren.

Das Untersuchungsmaterial:

Es wurden untersucht 20 Fälle von im Kiefer zurückgebliebnen Wurzelresten an 11 verschiednen Kiefern. Die Kieferschnitte waren entweder in Celloidin eingebettet oder als Gefrierschnitte zu Serienschnitten verarbeitet. Die Färbung geschah durch Haematoxylin und Eosin.

Das histologische Untersuchungsmaterial wurde durch Hinzuziehung der Röntgenbilder ergänzt.

Die Richtung der Schnittführung ist in jedem Falle vor der Beschreibung des histologischen Schnittes angegeben.

Fall Nr. 1. Wurzelrest 4 +. 59 jähriger Mann.

Röntgenbefund: Wurzelrest des 4 + mit Verbreiterung des apikalen Wurzelhautschattens und Höhenschwund des Alveolarknochens besonders mesial.

Makroskopische Beschreibung des histologischen Präparates:

4 + mesio-distal. Es ist nur eine Wurzel vom Schnitt getroffen. Die Wurzel überragt die Mundschleimhaut distal mehr als mesial. Ein dicker Zementmantel umgibt die Wurzel.

Mikroskopischer Befund:

Epithel. Das Epithel der Mundschleimhaut auf der distalen Seite ist stark hypertrophiert, die Papillen unregelmäßig gewuchert. Bis weit auf den verdickten Zementmantel hinauf besteht eine tiefe Zahnfleischtasche, an deren Boden es durch geschwürigen Zerfall zu einem umfangreichen Epitheldefekt gekommen ist. Ein Epithelansatz ist daher nicht mehr vorhanden. Reiche Rundzellinfiltration besteht bis weit in das subepitheliale Bindegewebe hinein. Die mesiale Kante der Wurzel zeigt ein gleiches Bild. Auch hier besteht tiefe Taschenbildung ohne Epithelansatz. Oberflächlich zur Tasche hin stoßen sich nekrotische Epithelien ab.

Knochen. Der Alveolarknochen umfaßt nur noch das apikale Drittel der Wurzel. Auf der distalen Seite zeigt der Knochen noch glatte Abgrenzung zum Periodontalraum hin. Die Markräume enthalten nur noch nekrotisierte Reste von Mark und lockeres Bindegewebe. Mesial sind die Markräume eröffnet, mit Fasermark und retikulärem Bindegewebe erfüllt. Der Knochen ist unregelmäßig begrenzt. Resorptionsvorgänge, die nach apikal stark zunehmen, haben zu umfangreicher Erweiterung des periapikalen Raumes auf Kosten des Knochens geführt.

Periodontium. Der Periodontalraum ist rings um die Wurzel verbreitert. In ihm sind mesial und distal noch funktionell orientierte bindegewebige Züge zu erkennen. Der ganzen Wurzel, besonders aber apikal, ist Zement in breiter Schicht aufgelagert. Um die Wurzelspitze herum befindet sich in weiter Ausdehnung Granulationsgewebe, das an meheren Stellen zur eitrigen Einschmelzung neigt. In diesem Granulationsbezirk, in der Nähe der Wurzelspitze, begrenzt ein breiter Gürtel dichtgedrängter Lymphocyten einen Einschmelzungsherd. Durch Ausfall des nekrotischen Zellmaterials ist hier ein Hohlraum entstanden. Der Wurzelkanal ist mit strukturlosen Massen angefüllt. Die Wurzeln sind an der Oberfläche cariös.

Auswertung: Marginal haben chronisch entzündliche Vorgänge zu Epitheldefekten, tiefer Taschenbildung und Geschwürsbildung innerhalb der

Tasche geführt. Entsprechend der Vertiefung des Taschenbodens ist der Alveolarknochen in seiner Höhe abgebaut worden.

Die durch Infektion durch den Wurzelkanal entstandene Entzündung um die Wurzelspitze herum führte zu weitgehender Rarefizierung des Kieferknochens und Ersatz desselben durch Granulationsgewebe. Inmitten dieses Granuloms ist es zu eitrigen Einschmelzungen gekommen. Die Entzündung ist noch weit bis in entfernte Markräume des Kieferknochens zu verfolgen.

Fall Nr. 2. Wurzelrest 6 +. 47 jährige Frau.

Röntgenbefund:

Von 6 + ist nur noch eine Wurzel vorhanden. Sie ragt nur wenig über den Alveolarknochen hinweg. Um die Wurzelspitze herum ist im Kiefer eine erbsengroße, ziemlich scharf umschriebene Aufhellung vorhanden. Der Alveolarkamm ist horizontal stark atrophiert.

Mikroskopische Beschreibung des histologischen Präparates:

6 + mesio-distal.

Die Interdentalpapillen der Mundschleimhaut sind hypertrophisch. Besonders von distal legt sich ein Zahnfleischpolyp über den Rand der cariösen Wurzel. Das Epithel ist in langen Zapfen gewuchert und lymphocytär infiltriert. Ein fester Epithelansatz an dem Zement ist nicht vorhanden. Am Taschenboden stoßen sich aufgelockerte und nekrotische Epithelien ab. Auf der mesialen Seite ist diese Proliferation nicht zu beobachten. Es ist hier vielmehr zu großen Epitheldefekten gekommen. Die darunter liegenden Partien, Limbus alveolaris, marginaler Anteil der Wurzelhaut, sind gleichfalls daran beteiligt und rundzellig infiltriert.

Knochen. Das distale Septum wird aus markhaltigem Knochen gebildet. In den Markräumen befindet sich Fettgewebe und Fasermark mit rundzelliger Infiltration. Im mittleren Wurzeldrittel ist dem Septum periodentalwärts neuer Knochen schichtförmig angelagert. Mesial tritt der Knochen nur am Limbus alveolaris in die Nähe der Wurzel. Hier beginnend, ist die Alveolenwand nach apikal in weitem Maße abgebaut und durch junges Bindegewebe ersetzt. Die Markräume sind eröffnet, das Fettmark z. T. schon durch Granulationsgewebe ersetzt.

Im apikalen Bereich ist der Knochen nicht mehr vorhanden. Nur eine dünne knöcherne Scheidewand trennt die Kieferhöhle von dem umfangreichen Granulationsgewebsbezirk. Die Durchmusterung der Serie zeigt, daß es an einer Stelle bereits zu einem Durchbruch dieser Knochenlamelle gekommen ist.

Periodontium. Ein normal breiter Periodontalraum ist nur noch auf der distalen Seite des mittleren Wurzeldrittels vorhanden. Die Wurzelhaut selbst ist durch Granulationsgewebe verdrängt. Es besteht keinerlei funktionelle Anordnung der Bindegewebsfasern. Distal an der apikalen Wurzelhälfte ist Zementanbau zu sehen. Auf der mesialen Seite ist der Periodontal-

raum am Limbus alveolaris beginnend derartig erweitert, daß ein Halt der Wurzel durch den Knochen nicht mehr möglich ist. Die Wurzel sitzt geradezu in einem Polster von teils lockerem, teils derbfaserigem Granulationsgewebe, das reichhaltig mit Lymphocyten infiltriert ist. An zwei Stellen, mesio-apikal und direkt apikal, befinden sich zwei Abscesse, die sich als dichte Infiltrationsherde von dem übrigen Granulationsgewebe abheben.

Auswertung:

Die marginalen pathologischen Gewebsveränderungen zeigen im Ganzen das Bild einer chronischen Paradentitis. Der Alveolarkamm ist deshalb horizontal stark abgebaut. Apikal ist es zur Granulombildung mit weitgehender Verbreiterung des Periodontalraumes gekommen. Von zwei Abscessen innerhalb des Granuloms beginnt die eitrige Einschmelzung desselben. Es handelt sich hier um einen chronisch-granulierenden Knochenherd mit Tendenz zu eitriger Einschmelzung.

Fall Nr. 3. Wurzelreste + 5 und + 6. 30 jährige Frau.

Röntgenbefund:

Von + 5 und + 6 sind nur noch ganz kleine Wurzelreste vorhanden. Der Wurzelspitze des + 5 sitzt kappenartig ein Knocheneinschmelzungsherd auf. Ueber den Wurzelresten des + 6 besteht ebenfalls eine herdförmige Aufhellung des Kieferknochens.

Makroskopische Beschreibung des histologischen Präparates:

+ 5 und + 6 mesio-distal.

Während der distale Rand des Wurzelrestes von + 5 über die Mundschleimhaut hinwegragt, deckt mesial eine hypertrophische Zahnfleischpapille den scharfen Rand der cariösen Wurzeloberfläche. Durch Zementhypertrophie ist die Wurzelfläche verdoppelt.

Von + 6 ist nur der mesiale Wurzelrest im histologischen Schnitt vorhanden. Die Ränder der Wurzel schließen mit der Mundschleimhaut ab.

Mikroskopischer Befund:

1. + 5.

Epithel. Das Epithel der Mundschleimhaut ist besonders mesial hypertrophisch. Dort, wo es zum Taschenepithel wird, ist es von Rundzellen nahezu vollkommen verdrängt. Epitheliale Zellreste sind in die Zahnfleischtasche hinein abgestoßen. Ein Epithelansatz am Taschenboden ist nicht vorhanden. Auf der distalen Seite liegt gequollenes Epithel in breit gewucherter Schicht einer starken Zementhypertrophie auf. Das subepitheliale Bindegewebe ist reichhaltig mit Rundzellen durchsetzt.

Knochen. Der Alveolarknochen ist rings um die Wurzel bis auf wenige sklerotische Knochenbälkchen mesial und distal abgebaut. Apikal fehlt er gänzlich. Das Antrum ist nur durch eine dünne Knochenwand abgegrenzt.

Periodontium. Ein normal breiter Periodontalraum ist nur noch am Limbus alveolaris vorhanden. Dickwandige Ablagerungen von zellhaltigem

Zement haben den ausgedehnten Knochenschwund kompensiert. Hier sind — besonders distal — noch einige funktionell orientierte Bindegewebsfasern vorhanden, die der Wurzel den letzten Halt im Kiefer geben. Apikalwärts verbreitern sich die Periodontalräume trichterartig, um an der Wurzelspitze in eine Knochenhöhle überzugehen. Das Ganze ist erfüllt von einem typischen Granulationsgewebe (Lymphocyten, Plasmazellen, Histiocyten, Endothelien). In der Nähe des Foramen mitten in den Granulationen befindet sich ein lymphocytärer Infiltrationsbezirk. Es besteht keine Abgrenzung des Granuloms durch cirkulär angeordnete Faserbündel.

2. + 6.

Der Wurzlerest des + 6 zeigt marginal dieslben Vorgänge chronisch-entzündlicher Art wie die der eben beschriebenen Wurzel + 5. Er ist überhaupt nicht mehr vom Knochen umfaßt, sondern sitzt in einem lymphocytenreichen Granulationsgewebe. Mesial befindet sich am Boden einer spitz zulaufenden Tasche ein Epithelansatz. Distal ist dagegen das Epithel der fortgeschrittenen marginalen chronischen Entzündung gefolgt und in die Tiefe bis um die Wurzelspitze herum gewuchert.

Auswertung:

Um beide Wurzelreste zeigt die Mundschleimhaut chronisch-entzündliche Veränderungen, die marginal zu tiefer Taschenbildung und Alveolarschwund geführt haben. + 6 zeigt das letzte Stadium der chronischen marginalen Paradentitis. Aus der chronischen Entzündung hat sich der proliferative Reiz für das Mundhöhlenepithel entwickelt, durch dessen Tiefenwachstum der Wurzelrest allmählich vom Organismus getrennt und abgestoßen wird. Apikal von + 5 ist es zur Granulationsbildung gekommen. Am Foramen apikale besteht Neigung zur Abscedierung.

Fall Nr. 4. Wurzelrest — 2. 64 jähriger Mann.

Röntgenbefund:

Der Kieferknochen ist im Bereich der vier Frontzähne horizontal und vertikal atrophiert. Vom linken seitlichen Schneidezahn ist nur noch ein kurzer Wurzelrest vorhanden. Um dessen Spitze befindet sich im Kiefer ein scharf abgegrenzter, linsengroßer Knocheneinschmelzungsherd. Am mittleren Schneidezahn, dessen Krone weit zerstört ist, befindet sich ebenfalls ein umschriebener Knochenherd in Erbsengröße.

Makroskopische Beschreibung des histologischen Präparates:

— 2 labio-lingual.

Der labio-linguale Schnitt zeigt den tiefzerstörten Wurzelrest von polypartigen Zahnfleischwucherungen bedeckt. An der Wurzelspitze fällt der fast erbsengroße Knochendefekt auf.

Mikroskopischer Befund:

Epithel. Die Mundschleimhaut zeigt labial und lingual Proliferationserscheinungen in Form epithelialisierter Zahnfleischpolypen, die sich über die scharfen Wurzelränder gelegt haben und den Wurzelrest gegen die

Mundhöhle hin abschließen. Fistelgänge führen durch diese Wucherung nach außen. An der chronischen Entzündung der Mundschleimhaut sind die darunter liegenden Partien des supraalveolären Bindegewebes und der Wurzelhaut beteiligt, das an der reichen Rundzellinfiltration zu erkennen ist. Labial ist eine kleine, lingual eine tiefe Zahnfleischtasche vorhanden. In beiden kann man geschwürigen Gewebszerfall am Taschengrund feststellen. Der über die Wurzelobrfläche lagernde Zahnfleischpolyp verschließt die Taschen nach oben.

Knochen. Der Alveolarkamm ist in der Höhe stark geschwunden. Er steht labial höher als lingual. Die labiale Seite der Alveole besteht aus einer verhätnismäßig starken Knochenwand von sklerotischem Schalenknochen, dem paradentalwärts von marginal her Faserknochen in breiter Schicht aufgelagert ist. Die Abgrenzung zum Periodontium ist mit Ausnahme einer größeren Knochenbucht glatt. Vom lingualen Teil der Alveole sind nur noch einzelne Knochenbälkchen vorhanden, zwischen diesen befinden sich Markräume mit Fasermark und Granulationsgewebe. In der Höhe des Apex gehen die Knochenbälkchen in die linguale Kompacta des Unterkieferknochens über. Apikal ist der Knochen umfangreich resorbiert. Die Markräume sind eröffnet.

Periodontium. Der Periodontalraum labial ist an der koronalen Hälfte des Wurzelrestes sehr schmal, marginal ist es fast zu einer Anlagerung von Faserknochen an dem Zement gekommen. In der Wurzelhaut sind auch einzelne Sehnenbündel vorhanden. Apikalwärts verbreitert sich der Periodontalraum etwas, trotz einer in gleicher Richtung zunehmenden Zementapposition an den Zahn. Der durch Knochenabbau erweiterte Periodontalraum auf der lingualen Seite ist von lockerem, kleinzellig infiltriertem Granulationsgewebe erfüllt. Nur da, wo Ausläufer der Knochenbälkchen in die Nähe des Wurzelrestes gelangen, befinden sich funktionsfähige Bindegewebsfasern. Um die Wurzelspitze herum erfüllt das periodontale Granulationsgewebe den ganzen Knochendefekt. Es wuchert frei in die eröffneten Binnenräume des Knochens hinein, das Fettmark in Fasermark umwandelnd. In diesem Bindegewebe schließt ein breiter Lymphocytenwall einen Hohlraum gegen die trichterförmige Erweiterung des Foramen apikale ab. Im Wurzelkanal befinden sich homogene Massen.

Auswertung:

Die scharfen Ränder des Wurzelrestes haben den Anreiz zu einer proliferativen Entzündung der Gingiva und zur Bildung des Zahnfleischpolypen gegeben. Die Entzündungserscheinungen sind von marginal bis in die Wurzelhaut zu verfolgen. Ihnen folgt der horizontale Abbau des Alveolarkammes. Die Infektion durch den offenen Wurzelkanal führte zur Bildung von Granulationsgewebe mit chronischer Absceßbildung am Foramen.

Fall Nr. 5. Wurzelrest + 6. 50 jähriger Mann.

Röntgenbefund:

Zwischen dem nach mesial gekippten + 7 und dem nach distal gekippten + 5 befindet sich ein splitterförmiger, zementloser Wurzelrest. Darüber be-

steht im Kieferknochen ein Aufhellungsherd, der sich bis zur Compakta des Antrums hinzieht.

Mikroskopischer Befund:

Der Wurzelrest besteht nur noch aus einem schmalen stark resorbierten Dentinsplitter. Er ruht tief eingebettet in einem auffallend dicken Polster von chronisch entzündetem Granulationsgewebe.

Epithel. An der mesialen Seite des Wurzelrestes besteht eine tiefe Zahnfleischtasche. Das Taschenepithel ist mit Rundzellen durchsetzt. Auf der distalen Seite ist die Tasche zu einem Hohlraum innerhalb des Granulationsgewebes erweitert. Ein Fistelgang führt zur Mundhöhle. Das Epithel ist längs der Wand des Hohlraumes bis zum apikalen Ende des Wurzelrestes hinuntergewachsen. Es weist starke Schädigung durch rundzellige Infiltration und Nekrose auf.

Knochen. In weitem Umfang um den Wurzelrest ist der Knochen resorbiert. Wo er noch vorhanden ist, sind es nur noch dünne sklerotische Knochenbälkchen, die fettmarkhaltige Markräume begrenzen. Der chronisch granulierende Prozeß hat seinen Weg antrumwärts unter Rarefizierung der Spongiosa und des knöchernen Kieferhöhlenbodens genommen. Den dadurch entstandenen Knochengang erfüllt ein junges reichhaltig kleinzellig infiltriertes Bindegewebe. Auch die Gefäßwände in diesem Bezirk sind voller Rundzellen. Die Schleimhaut der Kieferhöhle ist mit in den Entzündungsprozeß einbezogen. Sie ist stark lymphocytär infiltriert und stößt sich in Fetzen bis in das Antrum hinein ab.

Auswertung:

Um den infizierten Wurzelrest lokalisiert sich ein chronisch-granulierender ostitischer Herd. Erschwert wird dieser Erkrankungsherd durch Einbeziehung der Kieferhöhle in den Zerstörungsprozeß.

Fall Nr. 6. Wurzelrest + 4. 60jähriger Mann.

Röntgenbefund:

Ein Röntgenbild ist nicht vorhanden.

Makroskopische Beschreibung des histologischen Schnittes:

+ 4 bucco-palatinal.

Die Ränder der tiefzerstörten Wurzel befinden sich in gleicher Höhe mit der Mundschleimhaut. Buccal und palatinal sind tiefe Taschen erkennbar. An der Wurzelspitze ist der Knochen weitgehend geschwunden.

Mikroskopischer Befund.

Epithel. Der Epithelansatz ist buccal wie palatinal weit auf das Zement aufgerückt. Palatinal stößt das Epithel der Mundschleimhaut mit langen hypertrophischen Papillen in das mit Rundzellen durchsetzte subepitheliale Bindegewebe vor. Nur zarte Epithelsprossen senken sich als Taschenepithel bis zum Boden der Tasche hinab und liegen dem Zement auf. Zwischen Epithelansatz und Limbus alveolaris bilden starke, bindegewebige Züge ein

noch gut erhaltenes sog. Ligamentum circulare. Auf der buccalen Seite geht das hypertrophische, an der Oberfläche verhornte Epithel der Mundschleimhaut in stark verändertes, aufgelockertes Taschenepithel über, das am Boden der Tasche einer eckenförmig hervorspringenden Zementhypertrophie aufliegt. In der Tasche sebst befinden sich abgestoßene Epithelien und Verunreinigungen. Buccalwärts, in noch funktionsfähigem Bindegewebe versprengt, sind zwei Zementsplitter zu beobachten.

Knochen. Der Limbus alveolaris liegt auf der halben Höhe der Wurzel. Palatinal wird die Alveole aus sklerotischem Schalenknochen gebildet. der nur periodontalwärts einige mit Fettmark erfüllte Markräume aufweist. Die Begrenzung zur Wurzelhaut bildet eine ziemlich glatte Knochenwand parallel dem Zement bis zum Apex hin. Der Alveolarknochen buccal besteht ebenfalls aus sklerotischen Schalenknochen, der apikalwärts in Knochen mit Markräumen übergeht, die mit Fettmark erfüllt sind. Durch Knochenabbau sind hier einige Markräume eröffnet, das Fettmark durch periodontales Bindegewebe verdrängt.

Periodontium. Der Periodontalraum auf der palatinalen Seite ist normal breit, in ihm sind noch einige funktionell orientierte Bindegewebszüge zu sehen. Auf der buccalen Seite dagegen sind starke gewebliche Veränderungen zu beobachten. Die Wurzelhaut zeigt nur noch andeutungsweise funktionelle Struktur. Vereinzelt sind in ihr kleine Entzündungsherde eingelagert. Der Alveolarknochen zeigt wechselnd An- und Abbauvorgänge. Während der Periodontalraum im mittleren Drittel der Wurzel noch nahezu normale Breite besitzt, wird er im apikalen Drittel plötzlich auf Kosten des Knochens auffallend verbreitert. Das ganze Gebiet um die Wurzelspitze besteht aus einer bindegewebigen Wucherung. In der Mitte umschließt ein Wall dichtgedrängter Lymphocyten einen Zerfallsherd. In weitem Umkreis ist der Kieferknochen abgebaut. Seine Binnenräume sind weit eröffnet, bindegewebige Stränge wuchern frei in das Fettmark hinein.

Auswertung:

Der durch Caries an der Oberfläche tiefzerstörte Wurzelrest zeigt marginal tiefgehende Taschenbildung als Folge einer bestehenden chronischen Entzündung der Mundschleimhaut. Apikal befindet sich ein Granulom mit Neigung zur eitrigen Einschmelzung. Die Beteiligung des Kieferknochens an dem Entzündungsprozeß charakterisiert sich in seinem weitgehenden Abbau.

Zusammenfassend läßt sich aus den in den Fällen 1—6 erhobenen Befunden folgendes herausheben:

In jedem Fall bestehen marginal Entzündungsvorgänge schwersten Grades in Form einer Paradentitis chronica marginalis. Sie kennzeichnet sich durch starke lymphocytäre Infiltration der Gingiva, atypische Wucherung des Epithels dem Zement entlang, durch Geschwürsbildung in den Taschen und Epitheldefekten; durch Umwandlung der Wurzelhaut in Granulationsgewebe von marginal her und durch Höhenschwund des Alveolarknochens.

Die apikalen, durch Infektion vom Wurzelkanal aus hervorgerufenen Entzündungsprozesse an den Wurzelresten verlaufen als chronisch granulie-

rende Paradentitis, entweder als diffus sich ausbreitende Granulationen oder als solide Granulome. Geschwürsbildung und Abscedierung am Foramen apikale sowie Infiltrations- und Zerfallherde innerhalb des Granulationsgewebes zeigen, daß durch stete Neuinfektion chronische Abscesse unterhalten werden, die die Gefahr eines akuten Nachschubes in Form einer akuten Periostitis und Ostitis in sich bergen.

Die in allen Fällen festgestellte, entzündlich bedingte, weitgehende Rarefizierung des Kieferknochens und die Infektion des Knochenmarkes bringt im Oberkiefer die Gefahr der Komplikation mit der Kieferhöhle sehr nahe. Das Präparat des Falles Nr. 5 zeigt diesen bereits eingetretenen Fall. Die knöcherne Antrumwand ist zerstört, die Schleimhaut der Kieferhöhle infiziert und eitrig-entzündlich abgeändert.

Fall Nr. 7. Wurzelrest 6 +. Wie Fall Nr. 6 (60j ähriger Mann).

Röntgenbefund:

In der Gegend von 6 + befinden sich zwei Wurzelreste, die im Röntgenbild aufeinander projiziert sind. Es handelt sich um einen größeren und um einen kleinen Wurzelrest. Ueber den Wurzeln im Kieferknochen besteht ein herdförmiger Aufhellungsbezirk. Zu welchem Wurzelrest er gehört, kann man nach dem Rötgenbild nicht entscheiden. Der Alveolarkamm ist horizontal stark atrophiert.

Mikroskopischer Befund:

6 + bucco-palatinal.

Das histologische Präparat zeigt die disto-buccale und die palatinale Wurzel des ersten Molaren im rechten Oberkiefer.

Epithel. Die Mundschleimhaut im Bereich der beiden Wurzelreste zeigt weitgehende Abänderung und Zerstörung des Epithels. Im subepithelialen und supraalveolären Bindegewebe beherrschen Rundzellininfiltrationen und geschwürige Zerfallserscheinungen im Gewebe das Bild. Vestibulär befindet sich der Taschengrund ungefähr auf der halben Höhe der Wurzel. Das Taschenepithel ist von Rundzellen verdrängt, ein Epithelansatz an dem Zement ist nicht vorhanden. An der palatinalen Seite ist es an einer scharfrandigen Frakturstelle der Wurzel zur Geschwürsbildung gekommen.

Die durch reichhaltige Zellinfiltration bedingte Quellung des Gewebes hat zum Verschluß der Tasche nach oben zu geführt. Die Zahnfleischpapille zwischen den beiden Wurzeln ist polypös gewuchert und trägt an der Oberfläche geschwürig zerfallenes Gewebe. Denselben Zerfall zeigt das Taschenepithel der palatinalen Wurzel zunächst marginal auf der interradialen Seite. Die Tasche geht über in einen Spalt, der sich längs der Wurzel bis über den Apex hinaus und zurück bis zur halben Wurzelhöhe auf der palatinalen Seite hinzieht, dort endet sie an einer eckenförmig vorspringenden Zementablagerung. Subepithelial beginnend, läuft ein außerordenlich stark lymphocytär infiltrierter Bindegewebszug konzentrisch um die Wurzelspitze. Er ist wurzelwärts durch eine glatte, teilweise sehr dünne Epithelauflage ab-

gegrenzt. Diese von marginal ausgegangene proliferative Epithelialisierung des die Wurzel umgebenden Granulationsgewebes macht gleichfalls an der beschbriebenen Zementecke palatinal Halt.

Knochen. An diesem Zementkörper besteht die einzige Verbindung mit einem abseits im Granulationsgewebe liegenden Knochensplitter. Er besteht aus Schalenknochen, dem wurzelwärts Faserknochen aufgelagert ist. Bindegewebsfasern laufen zwischen Zement und Faserknochen. Vestibulär von der buccalen Wurzel in der apikalen Hälfte befindet sich eine dünne Knochenleiste mit glatter Begrenzung gegen das Periodontium. In dem hier normal breiten Periodontalraum sind noch funktionell orientierte Wurzelhautfasern vorhanden. Auf der palatinalen Seite gleichfalls in der apikalen Hälfte laufen funktionsfähige Fasern zwischen Zement und dem Rest der atrophierten interradikulären Septum. Der Kieferknochen über den Wurzeln ist mit in den Entzündungsprozeß einbezogen. Die Markräume sind weit eröffnet, das Fettmark z. T. schon durch Fasermark ersetzt. Das Granulationsgewebe über der buccalen Wurzelspitze ist eingeschmolzen. Der Zerfallsherd wird von einem Lymphocytenwall umgeben, in dem bindegewebige Fasern und epitheliale Zellen erkennbar sind.

Auswertung:

Marginale und apikale Entzündungsvorgänge haben Wurzelhaut und Alveolarknochen zur Einschmelzung gebracht und in ein chronisch entzündliches Granulationsgewebe verwandelt. Innerhalb dieses Granuloms an der Wurzelspitze des buccalen Wurzelrestes sind epitheliale Wucherungen zu beobachten. Der palatinale Wurzelrest wird durch das proliferative Wachstum des Mundepithels längs der pathologischen Tasche vom Kiefer abgestoßen.

Fall Nr. 8. Wurzelrest — 6. (59 jähriger Mann).

Röntgenbefund.

Im Röntgenbild sieht man die Wurzeln des — 6 mit apikalem herdförmigen Aufhellungsbezirk. Das interradikuläre Septum ist geschwunden. Um die Wurzeln ist der Kiefer horizontal atrophiert und zeigt nach oben keine Abgrenzung durch ein Compakta.

Mikroskopischer Befund:

— 6 mesio-distal.

Die beiden Wurzeln sind bis über die Bifurkation hinaus zerstört und ohne Zusammenhang miteinander.

Epithel. Mesial legt sich die Mundschleimhaut als polypartige Wucherung über den Rand des mesialen Wurzelrestes. Die Epithelzapfen sind schwammig verdickt und unregelmäßig gewuchert. Subepithelial sind nur wenige bindegewbige Züge erkennbar, alles andere Gewebe ist durch Lymphocyten verdrängt. Ein Epithelansatz an den Zahn ist nicht vorhanden. Dieselbe Gewebsveränderung finden wir distal an der Wurzel. Eine interessante Veränderung ist zwischen den beiden Wurzelresten zu beobachten.

Die Verbindungsbrücke ist zerstört. Der interradikuläre Raum ist freigelegt. Aus ihm ragt ein Polyp, bestehend aus derbem Bindegewebe, der an der Oberfläche, wahrscheinlich von der Mundschleimhaut aus, epithelialisiert ist. Die Epithelpapillen sind unregelmäßig von beiden Seiten in Richtung auf die Wurzelreste in die Tiefe gewuchert. Zwischen den bindegewebigen Zügen besonders aber in der Taschengegend, auf der Innenseite der Wurzeln sind dicke Anhäufungen von Rundzellen zu sehen.

Knochen. Der Alveolarknochen ist horizontal stark atrophiert. Er umfaßt mesial und distal nur noch zwei Drittel der Wurzelreste. Die mesiale Alveolenwand wird gebildet aus Knochenbälkchen, die Markräume umschließen, in denen sich Fasermark und noch Reste von Fettmark befinden. In die eröffneten Markräume ist Granulationsgewebe hineingewuchert. Die äußere Alveolenwand an der distalen Wurzel besteht aus Schalenknochen. Kleine Markräume enthalten Fett- und Fasermark. Der Bau des Knochens ist sklerotisch. Der Alveolarkamm ist stark atrophiert. Der Kieferknochen um die Wurzeln ist in weitem Umfange zerstört. Das interradikuläre Septum fehlt vollkommen.

Periodontalraum. Die Periodontalräume sind mit einem Granulationsgewebe ausgefüllt, das keinerlei funktionelle Anordnung zeigt. Zwischen den bindegewebigen Zügen verstreut befinden sich Rundzellanhäufungen, Epithelnester und Riesenzellen. Die Periodontalräume sind breit. Den interradikulären Raum erfüllt ein chronisch-entzündlich verändertes Bindegewebe, das kuppenartig in die Mundhöhle hineinragt und an der Oberfläche epithelialisiert ist. An der mesialen Wurzelspitze befindet sich ein halbmondförmiger Spalt. Er wird gegen das Granulationsgewebe im apikalen Bereich durch einen Damm von Epithelzellen abgegrenzt. An der distalen Wurzelspitze ist das Gewebe geschwürig zerfallen.

Auswertung:

Marginal ist es infolge chronischer Entzündung der Gingiva zu proliferativer Epithelwucherung und tiefer Taschenbildung gekommen. Im interradikulären Raum haben Wucherungen des periodontalen Bindegewebes zur Bildung eines Wurzelhautpolypen geführt.

Die Infektion des Kieferknochens im apikalen Bereich führte zu Granulombildung. Innerhalb des Granuloms an der mesialen Wurzelspitze sind Epithelien in Wucherung geraten, an der distalen Wurzelspitze ist das Granulom zentral eitrig eingeschmolzen.

Fall Nr. 9. Wurzelrest + 7. Wie Fall Nr. 8 (59jähriger Mann).

Röntgenbefund:

Das Röntgenbild zeigt zwei Wurzelreste des + 7, um die sich apikal im Kieferknochen ein verschwommen gezeichneter Einschmelzungsherd befindet. Der Alveolarknochen ist horizontal, an der mesialen Wurzel auch vertikal stark atrophiert.

Mikroskopischer Befund:

+ 7 mesio-distal.

Es handelt sich um die mesiale und buccale Wurzel des + 7.

Sie sind nach mesial gekippt und soweit durch Karies zerstört, daß nur noch auf wenigen Schnitten der Serie ein Zusammenhang der beiden besteht. Der mesiale Wurzelrest überragt mit langer Zacke die Mundschleimhaut.

Epithel. Die Mundschleimhaut im Bereich der Wurzelreste zeigt chronisch-entzündliche Veränderungen im Epithel und subepithelialen Gewebe. Mesial hat der Boden der Tasche bereits die Wurzespitze erreicht. Das Epithel der Mundschleimhaut biegt hier rechtwinklig ab und verläuft zunächst als dünne Epithelmembran fast bis zur Wurzelspitze, um dann weiter in das die Wurzeln umgebende Granulationsgewebe mit langen Zapfen zu wuchern.

Auf der distalen Seite des buccalen Wurzelrestes ist das Epithel durch Rundzellen nahezu vollkommen verdrängt. Ein dünner Epithelstrang ist weit auf das Zement hinaufgewachsen und bildet einen schmalen aber tiefen Taschenspalt. Das subepitheliale Gewebe ist mit Lymphocyten überschwemmt.

Knochen. Der Knochen ist in weitem Umkreis um die Wurzelreste abgebaut. Nur von distal treten einige Knochenbälkchen, zur Alveole des + 8 gehörend, in die Nähe der distalen Wurzel. Soweit es auf den Schnitten zu verfolgen ist, fehlt der Kieferknochen antrumwärts vollkommen. Zwischen den beiden Wurzeln ist kein knöchernes Septum vorhanden.

Periodontium. Der ganze Knochendefekt ist mit einem chronisch-entzündlichen Granulationsgewebe angefüllt, in dem die Wurzeln wie eingebettet sitzen. An der Wurzelspitze des buccalen Wurzelrestes umschließen derbfaserige Bindegewebszüge konzentrisch einen Bezirk von etpithelialen Wucherungen, die der Wurzelspitze kappenartig aufliegen. Zwischen Epithel und Wurzelspitze befindet sich ein Spalt. Er ist durch geschwürigen Zerfall des Gewebes unmittelbar am Foramen entstanden. In der Mündung des Wurzelkanals befindet sich nekrotisches Zellmaterial.

Interradikulär und am Apex der mesialen Wurzel befindet sich das Granulationsgewebe im Zerfall.

Auswertung:

Es handelt sich im ganzen um einen umfangreichen ostitischen Herd. An der mesialen Wurzel hat sich die Entzündung von marginal auf Wurzelhaut und Knochen fortgesetzt, diese zerstört und ist im Begriff durch tiefe Taschenbildung die Wurzel aus dem Granulationsgewebe auszustoßen. Die Spitze des buccalen Wurzelrestes zeigt selbständig innerhalb des großen Granulationsbezirkes ein epithelhaltiges Granulom, das bereits cystisch zu entarten droht.

Die an Hand der Präparate Nr. 7—9 erhobenen Befunde zeigen, was die marginalen und zum Teil auch apikalen Entzündungserscheinungen betrifft, dieselben Ergebnisse wie die Befunde an den Fällen 1—6.

Das dort gezeigte Bild des einfachen Granuloms ist in diesen drei Fällen kompliziert und durch das Auftreten von Gewebsformationen epithelialer Art innerhalb der Granulationen. Es sind dieses Epithelwucherungen von Resten der Hertwig'schen Epithelscheide, die durch den Anreiz der chronischen Entzündung reaktiv gewuchert sind und die Möglichkeit der cystischen Entartung der Granulome in sich bergen.

Fall Nr. 10. Wurzelrest 5 +. (25 jähriger Mann).

Röntgenbefund:

Wurzelrest 5 + mit kirschkerngroßem, scharf abgegrenztem Aufhellungsbezirk, der die apikale Wurzelhälfte umgibt. Die Wurzel ist nach distal zur Lücke des 6 + gewandert und nach mesial gekippt. Der Alveolarkamm ist horizontal, auf der distalen Seite auch vertikal, atrophiert.

Mikroskopischer Befund:

5 + mesio-distal.

Es war nicht möglich, an Hand eines Schnittes die marginalen und apikalen Entzündungserscheinungen zugleich zu beobachten. Der hier wiedergegebene Befund ist aus der Untersuchung mehrerer Schnitte der Serie zusammengestellt.

Die Krone des 5 + ist tief zerstört. Die Wurzel nach mesial gekippt. Der distale Rand ragt als spitze Zacke über die Mundschleimhaut. Mesial liegt der Wurzelrand in Höhe der Mundschleimhaut.

Epithel. Die Mundschleimhaut auf der distalen Seite der Wurzel ist an der Oberfläche verhornt. Die Epithelpapillen sind sehr lang. An der Umschlagfalte zur Tasche besteht ein auffälliger Epitheldefekt. Ein ganzer Bezirk epithelialer Zellen ist abgestoßen. Das Taschenepithel ist aufgelockert, gequollen und mit Rundzellen reich durchsetzt. Es besteht noch ein Epithelansatz an das hier normal starke Zement. Die Gewebsspalten des subepithelialen Gewebes sind prall mit Lymphocyten angefüllt, die Gefäße stark hyperämisch und perivaskulär infiltriert. Die mesiale Seite zeigt diese Entzündungsmerkmale in noch viel stärkerem Maße. Statt einer Zahnfleischtasche besteht infolge Geschwürsbildung ein großer Schleimhautdefekt bis tief in die subepithelialen Partien hinein. Das supraalveoläre Bindegewebe ist ebenfalls lymphocytär infiltriert.

Knochen. Der Limbus alveolaris steht mesial und distal gleich hoch, er liegt ungefähr auf der Höhe der halben Wurzellänge. Die Alveole besteht aus markhaltigen Knochen. In den Markräumen befindet sich Fasermark, da, wo die Räume eröffnet sind, ist Granulationsgewebe vom Periodontium her hineingewuchert. In diesem veränderten Mark sind prall mit Blutkörperchen angefüllte Kapillaren zu sehen.

Die periodontale Knochenwand zeigt distal stellenweise Knochenanbau, während die mesiale Alveole zahlreiche Resorptionsbuchten aufweist. Apikal ist der Knochen in weitem Umfang abgebaut. Die Compakta des Kieferhöhlenbodens ist durchbrochen.

Periodontium. Der Periodontalraum ist mesial und distal gleich breit, die Wurzelhaut zum Teil durch Granulationsgewebe ersetzt. Stellenweise besonders am Limbus alveolaris sind die Wurzelhautsehnen noch gut erhalten. Disto-apikal wird der Periodontalraum durch eine größere Knochenbucht um das Doppelte verbreitert; dafür besteht auf der gegenüberliegenden Seite eine Stufe von schichtweise angelagertem, zellhaltigem Zement, sodaß die Breite des Periodentalraumes wiederhergestellt ist.

Apikal ist der Kieferknochen vollkommen abgebaut und durch ein kapillarreiches Granulationsgewebe ersetzt. Innerhalb dieser Granulationen schließt ein Kranz von dicht gedrängt liegenden, teilweise nekrotischen Rundzellen einen Hohlraum gegen die Wurzelspitze hin ab. Auf der Innenseite dieses Hohlraumes, besonders am Foramen sind an einigen Schnitten epitheliale Wucherungen festzustellen. Die Compakta des Antrumbodens ist an mehreren Stellen abgebaut, die Antrumschleimhaut mit Lymphocyten infiltriert, also mit in den chronischen Entzündungsprozeß einbezogen.

Auswertung:

Es bestehen marginal derart schwere chronische Entzündungserscheinungen, daß ganze Partien der Mundschleimhaut bis zum Limbus alveolaris hin eingeschmolzen sind. Entsprechend ist der Alveolarkamm in der Höhe eingeschmolzen.

Apikal ist es durch Infektion des periapikalen Periodontiums zur umfangreichen Zerstörung des Kieferknochens durch fortschreitende Granulationen gekommen. Epithelproliferationen innerhalb des Granulationsgewebes haben die cystische Abänderung des Granuloms herbeigeführt.

Durch weitere Infektion des Cysteninhaltes ist das Epithel vernichtet worden, so daß die Cystenwand ein geschwüriges Aussehen bekommen hat. Durch den Wachstumsdruck der Cyste ist der knöcherne Boden der Kieferhöhle abgebaut worden. Die chronische Entzündung erstreckt sich auf das subepitheliale Gewebe der Antrumschleimhaut.

Fall Nr. 11. Wurzelrest — 4. (79 jährige Frau.)

Röntgenbefund:

Am Wurzelrest des — 4 befindet sich radikulär im Kiefer ein scharf abgegrenzter, kreisrunder Herd, der in seiner Breite den ganzen interradikulären Raum zwischen — 3 und — 5 einnimmt. Der Alveolarknochen ist horizontal atrophiert.

Mikroskopischer Befund:

— 4 bucco lingual.

Es handelt sich um eine Wurzel, die so tief zerstört ist, daß die Mundschleimhaut über die Ränder der Oberfläche gewuchert ist.

Epithel. Buccal und lingual an der Wurzel geht das schon hypertrophierte Epithel der Mundschleimhaut in ziemlich stark verändertes Epithelgewebe über. Im Bereich des Taschenbodens ist das Epithel an seiner Oberfläche vollkommen zerstört. In den Gewebsspalten des subepithelialen Bin-

degewebes spielen sich ebenfalls entzündliche Vorgänge ab. Sie sind bis in die supraalveolären Gewebspartien zu verfolgen und kennzeichnen sich durch reichhaltige Infiltrationen von Lymphocyten und Leukocyten.

Knochen. Der Knochen ist horizontal atrophiert. Der Limbus alveolaris steht zu beiden Seiten der Wurzel gleich hoch. Lingual besteht die Alveole aus sklerotischem Schalenknochen, der in der Nähe des Limbus alveolaris kaum Markräume aufweist. Apikalwärts vermehren sich die Markräume, der Knochen tritt nunmehr infolge Abbaues zurück. Das Fettgewebe in den Markräumen ist zum Teil zerfallen, z. T. durch Faserwerk ersetzt. Resorptionsvorgänge lassen den Knochen periodontalwärts wie angenagt erscheinen.

Die buccale Alveolenwand besteht aus einer Knochenspanne, die marginal eine keulenförmige Verdickung hat, nach apikal schwächer wird, um dann in die Cortikalis des Unterkieferknochens überzugehen. Ueber dem Apex ist der Knochen weitgehend abgebaut und durch Granulationsgewebe ersetzt. Die Markräume sind eröffnet, z. T. mit Fasermark gefüllt.

Periodontium. Das periodontale Gewebe auf der lingualen Seite ist zerfallen und von Absceßhöhlen unterbrochen. Buccal ist ein noch normal breiter Periodontalraum vorhanden. Das ihn ausfüllende Bindegewebe zeigt nur noch am Limbus alveolaris funktionell angeordnete Fasern. Den apikalen Knochendefekt erfüllt ein Granulationsgewebe, das mit derben faserigen, konzentrisch verlaufenden Bindegewebszügen einen cystischen Hohlraum abschließt. Nach innen ist dieser Hohlraum z. T. noch von einer Epithelmembran ausgekleidet, stellenweise sind es nur noch abgestoßene nekrotische Zellen. Vor der Mündung des Foramen apikale befinden sich Anhäufungen von Rundzellen und Epithelsprossen. Nekortische, amorphe Massen und Lymphocytenanhäufungen füllen einen Teil des Hohlraumes aus. Das Ganze bietet das Bild eines cystisch entarteten Granuloms.

Auswertung:

Bei den marginalen Entzündungsvorgängen um den Wurzelrest handelt es sich um eine Paradentitis chronica marginalis. Sie kennzeichnet sich durch die atypische Wucherung des Epithels dem Zement entlang, durch die starke Infiltration der Gingiva und durch Geschwürsbildung in der Tasche. Apikal ist es durch Infektion vom Wurzelkanal aus zur Granulombildung gekommen, das durch Proliferation von Epithelresten in der Wurzelhaut cystisch entartet ist.

Fall Nr. 12. Wurzelrest + 4. Wie Nr. 1 (59 jähriger Mann).

Röntgenbefund:

Wurzelrest des + 4 mit kreisförmigem apikalen Einschmelzungsherd in Kirschkerngröße. Der Alveolarknochen zeigt starken Höhenschwund.

Mikroskopischer Befund:

+ 4 mesio-distal.

Die Wurzeln des + 4 sind tief zerstört.

Epithel. Das Epithel der Mundschleimhaut trägt entzündlichen Charakter. Die Papillen sind unregelmäßig gewuchert und senken sich mit langen Zügen in das durch Rundzellinfiltration entzündlich veränderte subepitheliale Bindegewebe hinab. An der Umschlagfalte zur Tasche ist es durch besonders zahlreiche Ansammlung von Rundzellen zu großen Epitheldefekten gekommen. Die Zahnfleischtasche ist tief und breit. Ein desquamierender Epithelzapfen liegt nur lose dem durch Anlagerung von zellfreiem Zement stark verdickten Zementmantel auf. Unterhalb des Taschenbodens besteht Absceßbildung. Das supraalveoläre Bindegewebe ist gleichfalls von Lymphocyten infiltriert, stellenweise zerfallen. Distal fällt am Taschenboden ein großer Epitheldefekt auf. Sonst sind auch hier dieselben entzündlichen Merkmale vorhanden wie mesial. Im supraalveolären Bindegewebe Rundzellnester.

Knochen. Die Alveole ist horizontal stark atrophiert. Mesial wird sie nur noch von einer Knochenspange aus Schalenknochen gebildet. Von einem Periodontalraum im eigentlichen Sinne kann hier kaum noch die Rede sein. sein.

Dicke Zementanlagerung an der Wurzel sucht den Knochenanbau auszugleichen. Apikal ist der Knochen vollkommen abgebaut; den Raum nahmen bindegewebige Granulationen ein, die stellenweise nekrotisch zerfallen sind. Die distale Alveolenwand, nur noch aus einer schwachen Knochenspange bestehend, zeigt besonders im apikalen Drittel des Wurzelrestes Reorptionslakunen, die mit Osteoklasten besetzt sind. Gegenüber an der Wurzel Ablagerung von Sekundärzement in breiter Schicht.

Periodontium. In dem durch Knochenresorption außerordentlich verbreiterten Periodontalraum um die Wurzelspitze herum befindet sich ein mit Rundzellen durchsetztes Granulationsgewebe, das von Abceßhöhlen unterbrochen wird. Wurzelhautsehnen sind überhaupt nicht mehr vorhanden. An der Wurzelspitze umschließt innerhalb des Granulationsbezirkes eine bindegewebige Kapsel einen Hohlraum, den abgestoßene Epithelien und Rundzellen umsäumen. Weiter nach außen ist das Bindegewebe girlandenförmig von Epithelzügen durchwuchert. Der Knochen ist im Bereich dieser Granulationen vollkommen resorbiert. Im Granulationsgewebe sind weite Stellen infolge eitriger Einschmelzung ausgefallen.

Auswertung:

Der chronische Entzündungszustand marginal findet seinen Ausdruck in tiefer Taschenbildung, geschwürigen Zerfall des Epithels, Abbau des Alveolarknochens und Umwandlung der Wurzelhaut in Granulationsgewebe. Die durch den Wurzelkanal erfolgte Infektion und Entzündung des apikalen Gebietes hat durch die Anwesenheit von Epithelien und deren Wucherung zur cystischen Entartung der Granulationen geführt. Der Kieferknochen ist durch das Wachstum der Cyste weitgehend resorbiert.

Fall Nr. 13. Wurzelrest — 4. Wie Nr. 1. (59 jähriger Mann).

Röntgenbefund:

Das Röntgenbild zeigt den Wurzelrest des — 4, an dem sich im apikalen Bereich ein umgrenzter kirschkerngroßer Aufhellungsbezirk abhebt.

Mikroskopischer Befund:

— 4 bucco-lingual.

Die Wurzel ist an ihrer Oberfläche tief cariös und von nekrotischem Zellmaterial bedeckt; nur noch die hohen zackigen Ränder erreichen das Zahnfleisch. Im Wurzelkanal sind auch zellige Elemente zu unterscheiden.

Epithel. Die Mundschleimhaut zeigt noch annähernd normalen papillären Bau. An der Grenze zum Taschenepithel beginnt dann eine starke Quellung und Auflockerung des Epithelgefüges. Diesen pathologischen Veränderungen des Epithels entspricht eine chronische Entzündung in den tiefer gelegenen Gewebspartien in Gestalt von vielen Rundzellanhäufungen. Weder buccal noch lingual ist ein Epithelansatz an der Zementoberfläche zu beobachten. Am Fundus der Tasche, besonders lingual, besteht geschwüriger Zerfall.

Knochen. Der Limbus alveolaris steht buccal höher als lingual. Der buccale Alveolarknochen ist dickwandig; er besteht aus sklerotischem Schalenknochen. Periodontalwärts sind einige Markräume vorhanden, die zum Teil eröffnet sind. In ihnen befindet sich Fasermarkt und lockeres gefäßreiches Granulationsgewebe. Die periodontale Knochengrenze zeigt lakunäre Resorption. Die linguale Alveolenwand ist schwächer. Auch sie besteht aus sklerotischem Schalenknochen. Vereinzelt sieht man kleine Markräume. Beiderseits nimmt der Knochenabbau zur Wurzelspitze hin zu, der Periodontalraum wird dadurch trichterförmig erweitert. Apikal ist der Kieferknochen weitgehend abgebaut.

Periodontium. Der Periodontalraum ist nur am Limbus alveolaris normal breit. Trotz der zum Teil sehr starken Apposition von zellarmen Zement verbreitert er sich apikalwärts. Die Wurzelhaut ist durch ein lockeres Granulationsgewebe ersetzt. An der Wurzelspitze nehmen die Granulationen einen Raum ein, der makroskopisch der Größe eines Kirschkernes entspricht. Am Foramen apikale fällt ein viereckiger Bezirk von dunkler gefärbtem Gewebe auf. Es sind Epithelstränge, die inselartig Bezirke des Granulationsgewebes umwachsen haben. An diese Gewebspartie grenzt ein Hohlraum, der von einer dünnen Schicht von nekrotischen Epithelien und Rundzellen abgegrenzt wird. In den Hohlraum hinein ist zelliges Material abgestoßen. Bis tief in die Spongiosa des Unterkiefers hinein dringt ein lockeres retikuläres Granulationsgewebe.

Auswertung:

Marginal haben schwere ulceröse Entzündungsvorgänge des Zahnfleisches zu tiefer Taschenbildung und Abbau des Alveolarknochens geführt. Die Wurzelhaut ist durch Granulationsgewebe zerstört. Zu der durch die tiefe

Taschenbildung verursachte marginalen Infektion der Wurzelhaut tritt die Infektion des apikalen Bereiches, indem es durch epitheliale Wucherungen zur Bildung einer Cyste gekommen ist. Die Ausdehnung der Cyste hat einen umfangreichen Abbau des apikalen Kieferknochens zur Folge.

Fall Nr. 14. Wurzelrest + 5. (45 jähriger Mann).

Röntgenbefund:

Wurzelrest des + 5 mit umschriebenem Knocheneinschmelzungsherd von der Größe einer Erbse.

Mikroskopischer Befund:

+ 5 mesio-distal.

Die Krone des + 5 ist vollkommen zerstört. Die Wurzel ist nach distal gewandert.

Epithel. Das Epithel der Mundschleimhaut ist an der Oberfläche verhornt. In der Höhe der Zahnfleischtasche sind die Papillen äußerst lang. Die Tasche auf der mesialen Seite ist nicht tief. Das hypertrophische Taschenepithel schiebt sich weit auf den hier noch normal dicken Zementmantel hinauf. Es besteht ein Epithelansatz. Am Boden der Tasche liegen abgestoßene Epithelien. Das subepitheliale Gewebe zeigt Rundzellinfiltrationen. Auf der distalen Seite haben Rundzellanhäufungen zu Epitheldefekten geführt.

Knochen. Die Wurzel ist zu dreiviertel ihrer Länge von Knochen umgeben. Das mesiale Septum besteht aus massigem Schalenknochen von sklerotischem Bau, der vereinzelte kleine Markräume mit Fettmark aufweist. Nach dem Antrum zu, nehmen die Markräume an Größe und Zahl zu. Der distale Teil der Alveole besteht nur aus einer schwachen Knochenleiste von Schalenknochen. Im mittleren Drittel grenzt sie glatt gegen das Periodontium ab, apikalwärts zeigt sie Knochenabbau. Durch Anlagerung von Faserknochen auf der mesialen Seite und lakunärer Resorption an der distalen Alveolenwand ist die Distalwanderung der Wurzel zum Audruck gebracht. Supraalveolär sind noch guterhaltene Bindegewebszüge vorhanden. Sie sind fest mit dem Zement verwachsen und ziehen zur Nachbaralveole

Periodontium. Der Periodontalraum enthält dagegen kaum noch funktionell orientiertes Gewebe; er wird von lockeren Granulationen ausgefüllt.

Mesial ist die Verbreiterung des Periodontalraumes z. T. durch schichtweise Zementanlagerung kompensiert. Auf der distalen Seite ist das nicht mehr der Fall, trotz der noch stärkeren Zementapposition, die an der Wurzelspitze stufenförmig aufhört. Der Wurzelspitze sitzt eine dicke Haube von schichtweise abgelagertem Zement auf. Gegen diese Zementhaube hin grenzt ein von Rundzellen und dünnschichtigen Epithalien gebildeter Wall einen erbsgroßen Herd ab. Konzentrisch um diesen Hohlraum angeordnet befindet sich ein derbes Bindegewebe, das an vielen Stellen Infiltrationsherde

beherbergt. Der Knochen ist in diesem Bezirk radikal abgebaut. Die Markräume der Spongiosa sind eröffnet, das Fettmark durch hineinwucherndes Granulationsgewebe zum Teil schon verdrängt.

Auswertung:

Es handelt sich um ein cystisch entartetes Granulom. Durch fortschreitendes Wuchern der entzündlichen Granulationen, unterstützt durch den Wachstumsdruck der Cyste, ist der Kieferknochen im apikalen Bereich weitgehend rarefiziert. Die Cyste ist infiziert.

Fall Nr. 15. Wurzelrest 4 —. Wie Nr. 6 (60 jähriger Mann).

Röntgenbefund:

Wurzelrest des 4 — mit apikalem Aufhellungsherd in Kirschkerngröße, der sich von der Spongiosa des Kieferknochens scharf abhebt. Die Aufhellung erstreckt sich mesial in die knöcherne Alveolenwand. Der Alveolarkamm zeigt Höhenschwund.

Mikroskopischer Befund:

4 — bucco-lingual.

Die Krone des 4 — ist tief zerstört. Buccal überragt der scharfe Kronenrand die Alveole um halbe Kronenhöhe. Lingual ist der Kronenrand beinahe schon auf der Höhe der Mundschleimhaut.

Epithel. Das Mundepithel auf der lingualen Seite zeigt normalen Bau. Die Papillen scheinen nach der Umschlagsfalte zu etwas verlängert. Die Zahnfleischtasche ist nicht sehr tief. Das Epithel scheint hier etwas hypertrophisch. Es ist ein deutlicher Epithelansatz zu beobachten, der fest der Zahnoberfläche anliegt.

Im Gegensatz zur lingualen Seite besteht auf der buccalen Seite starke Veränderung insofern, als eine ziemlich umfangreiche Zahnfleischtasche zu beobachten ist, die auf der einen Seite begrenzt wird von einer Schicht normal breiten Zementes, auf der noch Zahnsteinreste liegen. Das hypertrophische Papillenepithel ist z. T. zerfallen, sodaß kleine Epitheldefekte entstehen, die mit Rundzellherden ausgefüllt sind. Subepithelial ist das Bindegewebe nahezu vollkommen durch Rundzellen verdrängt und auch intraepithelial sind Rundzellherde zu beobachten. Der Taschenboden ist apikal durch Epithel abgeschlossen, ohne daß ein deutlicher Epithelansatz zu beobachten wäre.

Knöchen. Der Limbus alveolaris steht auf der buccalen Seite bedeutend niedriger als auf der lingualen. Der Knochen ist apikalwärts außerordentlich dünn und nimmt nach der Wurzelspitze zu nur wenig zu. Ueber der Wurzelspitze ist Schalenknochen von sklerotischem Bau zu beobachten. Auf der lingualen Seite sieht man ebenfalls sklerotisch gebauten Schalenknochen, auf den periodontalwärts Knochen mit Markräumen aufgelagert ist. Die Markräume sind z. T. mit Fettmark z. T. mit Fasermark angefüllt. Die Knochenoberfläche weist von marginal her Abbauerscheinungen auf, die nach apikal zu immer mehr zunehmen.

Periodontalraum. Der Periodontalraum erscheint im apikalen Drittel der buccalen Seite besonders eng. An einer Stelle scheint es sogar zu einer Anlagerung von Wurzeloberfläche und Knochen gekommen zu sein. Der Periodontalraum ist gefüllt mit nicht funktionsfähigem, entzündlich abgeändertem Gewebe. Ueber der Wurzelspitze besonders nach lingual zu erweitert sich der Periodontralraum außerordentlich stark. Ueber der Wurzelspitze ist auch ein Hohlraum zu erkennen, der begrenzt ist z. T. durch Epithelstränge, z. T. durch zerfallenes oder im Zerfall befindliches Gewebe. Die Begrenzung des Hohlraumes wird ferner gebildet durch den Zahn dicht angeheftete Rundzellen, die ihrerseits nach dem übrigen Gewebe durch ziemlich straffe Bindegewebszüge abgeschlossen werden.

Auf der lingualen Seite dicht unter dem Limbus alveolaris liegt ein Hohlraum, der wurzelwärts begrenzt wird durch eine wenig zellfreie Zementschicht und nach lingual zu von in Wucherung begriffenem Epithel. Funktionell orientierte Fasern sind auf der lingualen Seite in der Gegend des Limbus alveolaris und zwischen den beiden eben beschriebenen Hohlräumen zu beobachten. An der Wurzelspitze ganz besonders an der lingualen Seite eine mächtige z. T. durch zellhaltiges Zement gebildete Zementhypertrophie.

Auswertung:

Marginal haben entzündliche Veränderungen zur Taschenbildung geführt. Apikal ist es durch epitheliale Wucherungen zur Bildung einer radikulären Cyste gekommen, die durch ihr Wachstum und insbesondere durch den Druck lingualwärts zu Knochenresorptionen geführt hat. Die Erweiterung des Periodontalraumes durch Knochenabbau wurde z. T. kompensiert durch die mächtige Zementanlagerung an der Wurzelspitze. Die zweite Cyste findet sich dicht unterhalb des Limbus alveolaris auf der lingualen Seite. Die Durchmusterung der Serie zeigt keinen Zusammenhang beider Cysten. Es handelt sich bei der marginalen Cyste um eine vollkommen selbständige Bildung, die entstehen kann, entweder auf Grund entzündlicher Veränderungen, die sich von apikal nach marginal fortgesetzt haben; oder, der Gedanke ist nicht von der Hand zu weisen, daß einer der häufig auftretenden Seitenkanäle die Ursache für die Lokalisation der Cyste an dieser Stelle gewesen sein kann (D. Z. Woch. 1932 Adrion).

Die Veränderung des Knochenmarks auf der lingualen Seite zeigt, daß auch hier der Knochen in weitem Umfange entzündliche Veränderungen aufweist, die neben der mechanischen Druckeinwirkung der Cyste zu Knochenabbau führten.

Im vorliegenden Falle handelt es sich um eine tief zerstörte Wurzel mit umfangreichen marginalen und apikalen Entzündungserscheinungen. Die marginale Entzündung hat zur Taschenbildung geführt, die apikale zur Cystenbildung und Knochenabbau.

Die an Hand dieser 6 histologischen Präparate sich ergebenden Befunde zeigen dieselben marginalen Entzündungserscheinungen wie in den Fällen vorher. Die apikalen Gewebsveränderungen jedoch erfuhren weitere Abänderung des Erkrankungszustandes dadurch, daß die epithelhaltigen Granulome cystisch entartet sind. Alle 6 Präparate zeigen Cysten in Erbsen- bzw. Kirschkerngröße. Sämtlich sind sie infiziert. Die Möglichkeit des acuten Nachschubes ist jeden Augenblick gegeben. Der entzündlich bedingte Abbau des Kieferknochens wurde durch die mechanische Druckeinwirkung der wachsenden Cyste unterstützt.

Im ersten Präparat dieser Serie beobachteten wir an dem Wurzelrest des + 5 wieder ein Uebergreifen der chronischen Entzündung auf die Antrumschleimhaut nach radikaler Rarefizierung des knöchernen Antrumbodens.

Fall Nr. 16. Wurzelrest 5 +. Wie Nr. 6 (60 jähriger Mann).

Röntgenbefund:

In der Mundschleimhaut auf dem Alveolarkamm liegt der Wurzelrest des 5 +. Der 4 + ist nach mesial gekippt, die Wurzelspitze nach distal gewandert, sodaß sie über dem Wurzelrest im Kiefer liegt. Von 6 + sind zwei Wurzelreste vorhanden, die sich im Röntgenbild überlagern.

Der Alveolarkamm ist horizontal atrophiert.

Mikroskopischer Befund:

5 + bucco-palatinal.

Der Wurzelrest des 5 + liegt in einer Vertiefung des Zahnfleisches dem Alveolarkamm auf, ohne knöchernen Zusammenhang mit diesem. Um die Wurzel befindet sich ein dichtes Gewebspolster.

Epithel. Das Epithel der Mundschleimhaut auf der palatinalen Seite des Wurzelrestes zeigt zunächst noch einigermaßen papillären Bau. Aber schon in der Nähe der Umschlagsfalte zeigen sich pathologische Gewebsveränderungen. Die Epithelpapillen sind hypertrophisch, das subepitheliale Bindegewebe ist von Rundzellen durchsetzt. Ueber die Umschlagsfalte hinaus zur Tasche hin, ist das Epithel aufgelockert, gequollen, an der Oberfläche geschwürig zerfallen. Es wird schließlich in Richtung auf den Taschenboden vollkommen von Rundzellen verdrängt, die auch die Gewebsspalten zwischen den bindegewebigen Zügen des die Wurzel umgebenden Gewebes dichtgedrängt ausfüllen. Die Tasche reicht fast bis zum Apex. Die Mundschleimhaut auf der buccalen Seite zeigt in noch stärkerem Maße pathologische Veränderungen. Epithel und subepitheliales Gewebe sind fast gänzlich durch Lymphocysten ersetzt. Eine breite Tasche führt längs der Wurzel bis um die Wurzelspitze herum. Im Bereich der Tasche ist das Gewebe geschwürig zerfallen und in Fetzen in die Tasche hinein abgestoßen. Ein breiter Lymphocytenwall, der nach der Tasche zu von unregelmäßig gesproßten Epithelsträngen durchsetzt ist, trennt die Wurzel von einem reich lymphocytär infiltriertem Bindegewebe, das die Wurzel ringsherum umgibt und bis in das Fettmark der eröffneten Markräume des Alveolarknochens zu verfolgen ist.

Knochen. Der Wurzelrest wird nun noch von wenigen Bindegewebsfasern gehalten, die auf der palatinalen Seite zum Knochen hinziehen. Der markhaltige Kieferknochen ist nirgends durch eine Compakta von den sich um die Wurzel abspielenden Entzündungsvorgängen geschützt. Das Granulationsgewebe wuchert in die durch Resorption des Knochens eröffneten Markräume hinein.

Die Wurzel selbst ist tief cariös, apikal durch schichtförmige Ablagerung von zellosem Zement stark verdickt. Palatinal ist der scharfe Rand der Wurzeloberfläche frakturiert.

Auswertung:

In tiefen Taschen spielen sich um die Wurzel eitrige Entzündungsvorgänge ab, durch die ganze Gewebspartien eingeschmolzen sind. Trotzdem die Wurzel vom Kiefer nahezu abgestoßen ist, bildet ihre Anwesenheit immer noch die Ursache für das Bestehen der bis in den Alveolarknochen reichenden Gewebszerstörung.

Fall Nr. 17. Wurzelrest 4 —. (51 jähriger Mann).

Röntgenbefund:

Die Wurzelspitze des 4 — liegt, aus der Alveole eliminiert, über den Ausgang derselben. Die markante Schattendifferenz der Alveole beweist, daß hier keine Heilungstendenz der Knochenwunde besteht.

5 — ist nach distal gewandert und mesialwärts gekippt. Der Alveolarkamm ist stark horizontal und vertikal atrophiert. Mesial von 5 — ein paradentaler Einschmelzungsherd.

Mikroskopischer Befund:

4 — mesio-distal.

Von 4 — ist gerade noch die Wurzelspitze vorhanden. Sie ist aus dem Kiefer eliminiert und sitzt in der Mundschleimhaut über den Ausgang der Alveole.

Epithel. Das Epithel der Mundschleimhaut ist in der Umgebung des Wurzelrestes an der ganzen Oberfläche defekt. Z. T. ist es durch Rundzellen vollkommen verdrängt. Ganze Gewebspartien sind in Fetzen abgestoßen. Ein Epithelansatz ist nicht mehr vorhanden.

Der Wurzelrest ist vollkommen aus der Alveole verdrängt. Er sitzt über ihr auf einem Polster von chronisch-granuliertem Bindegewebe, das die ganze Alveole ausfüllt und von zahlreichen Rundzellen infiltriert ist. Um die Wurzelspitze herum ist das Granulationsgewebe zerfallen. Ein breiter Wall von Lymphocyten grenzt einen Absceß vom übrigen Gewebe ab.

Die Alveole ist nicht nur in ihrer früheren Tiefe erhalten, sondern sogar durch Knochenresorption erweitert. In den eröffneten Markräumen befinden sich nekrotische Massen.

Auswertung:

Durch Iefektion vom Wurzelkanal aus ist es zu chronisch-granulierenden Wurzelhautwucherungen gekommen, die die Wurzel immer mehr aus der Alveole gedrängt haben.

Die Wurzelspitze verschließt nach außen die Alveole und verhindert ein Ausheilen dieses Knochenherdes. Neue Infektionen durch den Wurzelkanal haben zur Absceßbildung an der Wurzelspitze und innerhalb des Granulationsgewebes geführt.

Fall Nr. 18. Wurzelrest 7 +. Wie Nr. 4 (60 jähriger Mann).

Röntgenbefund: Ein Röntgenbild ist nicht vorhanden.

Makroskopische Beschreibung des histologischen Präparates:

Ein kleiner schmaler Wurzelrest des 7+ mit langen scharfen Rändern sitzt in einer Gewebsdelle dem Alveolarkamm auf.

Mikroskopischer Befund:

An der Mundschleimhaut sind weitgehende pathologische Gewebsveränderungen zu beobachten.

Der Taschenboden ist beiderseits der Wurzel bis zum Apex angelangt. Die Spitze des Wurzelrestes ruht auf einem Polster von derbem Granulationsgewebe. Nur einige Bindegewebszüge sind mit dem Zement verwachsen und halten die Wurzel. Das bindegewebige Granulationsgewebe ist bis in die Markräume des Alveolarknochens hineingewuchert. Die Markräume sind groß, nur düne sklerotische Knochenbälkchen grenzen sie voneinander ab. Das Fettmark ist stellenweise vollkommen zerstört. Die Gefäße zeigen perivaskuläre Infiltration. Das Antrum ist nicht eröffnet.

Auswertung:

Das histologische Präparat zeigt den Wurzelrest kurz vor seiner Ausstoßung aus dem Kiefer. Das Vorhandensein der Wurzel hat es verhindert, daß die bis in den Knochen hinein bestehende Entzündung nicht zur Ausheilung gekommen ist.

Fall Nr. 19. Wurzelrest 3 +. Wie Nr. 6 (60 jähriger Mann).

Röntgenbefund:

Zwischen 4 + und 2 + liegt dem Kieferkamm der Wurzelrest des 3+ auf. Die Alveole des 3 + ist knöchern ausgeheilt.

Mikroskopischer Befund:

3 + bucco-palatinal.

Von der Eckzahnwurzel ist nur noch ein geringer Rest vorhanden, der noch in der Mundschleimhaut steht.

Epithel. Auf der buccalen Seite ist der Taschenboden am Apex angekommen. Das Taschenepithel ist vollständig zerfallen und durch Rundzellen und Blutkörperchen ersetzt. In der Tasche befinden sich Zahnstein und abgestoßenes Zellmaterial. Palatinal reicht die Tasche bis zur Hälfte des Wurzelrestes. Durch den Reiz der chronischen Entzündung ist es hier zu einer proliferativen Wucherung der Mundschleimhaut gekommen, die als stark epithelialisierter Polyp über den Wurzelrest hinweg in die cariöse Höhle der

Wurzeloberfläche hineinragt. In der Höhe des durch Hyperzementose verdickten Apex befinden sich einige Knochenbälkchen. Wenige Faserbündel zwischen Zement und Knochen geben der Wurzel den letzten Halt. Die Markräume zwischen den Knochenbälckchen sind eröffnet, in das Fettmark ist kapillarreiches Granulationsgewebe hineingewuchert. In den Kapillaren befinden sich dicht gedrängt rote Blutkörperchen.

Auswertung:

Das histologische Bild zeigt uns eine Wurzel kurz vor ihrer Ausstoßung aus dem Kiefer. Die Wurzel ist die Ursache zu dem bestehenden chronischen Entzündungserscheinungen in der Mundschleimhaut und im Knochen. Ihr Verbleiben unterhält den chronischen Entzündungsprozeß.

Die in diesem Abschnitt zusammengefaßten histologischen Befunde beweisen, daß selbst Wurzelreste, die oft nur noch mechanischen Halt im Kiefer haben, durch ihr Verweilen die Ursache sein können für das Bestehenbleiben marginaler Zahnfleischentzündungen in Form chronischer infiltrativer Gingivitis, für Ulcerationen an der Schleimhaut und für rarefizierende Ostitiden des Kieferknochens, selbst dann noch, wenn sie vom Kiefer fast gänzlich eliminiert sind.

Fall Nr. 20. Wurzelrest — 6. Wie Nr. 5 (50 jähriger Mann).

Röntgenbefund:

Im linken Unterkiefer, dort, wo die mesiale Wurzel des — 6 lag, besteht eine Verdichtung der Knochenstruktur ohne scharfe Abgrenzung zum übrigen Kieferknochen. Der Alveolarkamm darüber besitzt eine intakte Compakta Ein Periodontalschatten ist nicht erkennbar.

Mikroskopischer Befund:

Mitten im Kieferknochen liegt unter der Compakta, von Knochenbälkchen der Spongiosa umgeben, ein Wurzelrest.

Epithel. Das Epithel der Mundschleimhaut deckt mit normal papillärem Bau ein ebenso normal ausgebildetes Bindegewebe, das dem glatten Kieferkamm fest aufliegt. Nur dort, wo die Mundschleimhaut am — 5 die Zahnfleischpapille bildet, ist das Epithel hypertrophisch, das subepitheliale Gewebe rundzellig infiltriert.

Knochen. In einiger Entfernung vom 2. Praemolaren liegt, reaktionslos von Knochen ringsherum umgeben, der Wurzelrest. An der mesialen Seitenfläche ist es zur innigen Verwachsung von Knochen und Zement gekommen. Distal besteht noch ein enger Periodontalspalt mit funktionslosem Bindegewebe. Die Abgrenzung des Knochens zu diesem Periodontalspalt hin ist glatt. An der Wurzelspitze ist Knochen direkt dem zementlosen Dentin aufgelagert. Der Wurzelkanal ist knöchern obliteriert. Der Frakturfläche ist, bis auf einen kleinen Teil an der distalen Kante, Knochen direkt angelagert. Es handelt sich um Schalenknochen. Rings um den Wurzelrest, von den Spongiosabälckchen des Kieferknochens umgeben, befinden sich abge-

schlossene Markräume, deren Fettmark keinerlei Abänderung durch Fasergewebe noch lymphocytäre bzw. leukocytäre Infiltration aufweist.

Auswertung:

Der frakturierte Wurzelrest ist reaktionslos im Kiefer verblieben. Knochen und Schleimhaut sind darüber normal verheilt. Die Wurzel ist z. T. durch Verwachsung von Knochen und Zement in das Gefüge des Kieferknochens eingebaut worden. Auf der einen Seite ist allerdings noch ein Periodontalraum erhalten, der funktionsloses Gewebe enthält.

Als Ziel dieser röntgenologischen und histologischen Untersuchungen galt, am menschlichen Untersuchungsmaterial festzustellen, welche gewebslichen Veränderungen sich um die Wurzelreste bleibender Zähne abpielen und inwiefern durch die Befunde die Forderung nach völliger Entfernung jeden Wurzelrestes gestützt wird.

Die Untersuchung von 20 Präparaten aus Serienschnitten verschiedener Wurzelreste ergab nur in einem Falle einen Wurzelrest, der reaktionslos durch Verwachsung von Knochen mit Zement bezw. durch innige Anlagerung von Sekundärzement an Dentin im Kieferknochen eingeheilt war. An den übrigen 19 Wurzelresten wurden derart schwere marginale und apikale entzündliche Veränderungen der Mundschleimhaut, des periodontalen Gewebes und des Knochens festgestellt, daß es vom chirurgischen und hygienischen Standpunkte aus unverantwortlich wäre, Wurzelreste in der Alveole zu belassen, auch wenn es sich mit Sicherheit um den Rest eines bei der Fraktur pulpagesunden Zahnes gehandelt hat. Selbst Wurzelreste, die jahrelang im Kiefer ruhten, von Schleimhaut und Knochen umwachsen waren, sich röntgenologisch und klinisch als negativ erwiesen, können ernste klinische Symptome verursachen, z. B. intermittierende Schwellungen (Prothesenträger), vage Schmerzen, subfebrile Temperaturen, echte Neuralgien (Pichler).

Durch Neuinfektion können diese chronischen Entzündungsherde in ein akutes Stadium mit schweren klinischen Erscheinungen in Form einer akuten Periostitis oder Ostitis. Auch an die Möglichkeit einer dentogenen Herdinfektion muß gedacht werden.

Zusammenfassung:

1. An 19 von 20 Fällen histologisch und röntgenologisch untersuchter Wurzelreste bleibender Zähne bestanden marginal chronisch entzündliche Gewebsveränderungen, die zu tiefer Taschenbildung, geschwürigen Zerfall des Taschenepithels und zum Höhenschwund des Alveolarknochens führten.

2. Apikal lokalisierte entzündliche Abänderungen und Zerstörungen der Wurzelhaut und des Kieferknochens bestanden:

a) in Form von epithelfreien soliden Granulomen, bzw. sich diffus ausbreitenden Granulomen in 6 Fällen,

b) in Form von epithelhaltigen Granulomen in 3 Fällen,

c) in Form von cystisch entarteten Granulomen in 6 Fällen,

d) in Form von diffusen Granulationen mit umfangreichen Knochenzerstörungen in der näheren und weiteren Umgebung des Wurzelrestes in 4 Fällen.

3. In drei Fällen war die Kieferhöhlenschleimhaut durch den chronisch-entzündlichen Herd in Mitleidenschaft gezogen.

4. Röntgenologisch und histologisch einwandfrei eingeheilt war ein Wurzelrest.

Die histologischen Befunde ergeben auch im Vergleich mit dem Röntgenbild die Forderung, Wurzelreste, auch wenn sie im Augenblick keine Beschwerden verursachen, vollkommen zu entfernen.

Herrn Professor Adrion danke ich für die Ueberlassung des Themas und für die Unterstützung bei der Arbeit.

Literatur.

Adrion: Histologische Untersuchungen des apikalen Paradentiums auch im Hinblick auf die Wurzelbehandlungsmethoden. Dtsch. Zahnärztl. Wschr. 1932. H. 4.

Euler: Ueber das Verhalten frakturierter, im Kiefer zurückgebliebener Wurzeln. Dtsch. Zahnärztl. Wschr. 1924. H. 15.

Euler-Meyer: Pathologie der Zähne. 1927.

Fischer, Hans: Folgen des Zurückbleibens einer frakturierten Wurzel im Kiefer. Z. R. 1932. H. 37.

Gottlieb: Frakturen und Luxationen der Zähne. Scheff. III. Bd. 4. Aufl.

— Histologische Untersuchung einer geheilten Zahnfraktur. Z. f. Stom. 1922. H. 5.

Kronfeld: Ueber den Ausgang traumatischer Pulpenschädigung. Z. f. Stom. 1929. H. 9.

Preisecker: Das Schicksal von im Kiefer zurückgebliebenen Wurzelresten. Z. R. 1935. H. 1.

Siegmund und Weber: Pathologische Histologie der Mundhöhle. 1926.

Szabo: Wundheilung bei in der Alveole zurückgebliebenen Wurzelresten. Z. f. Stom. 1931. H. 7.

Fall 2. Wurzelrest 6 +.

Tiefe Taschenbildung und Höhenschwund des Alveolarknochens. Apikal Granulom mit chronischer Absceßbildung nach mesial. Umfangreicher Abbau des Kieferknochens.

Fall 8. Wurzelrest — 6.

Röntgenbild: Knochenabbau horizontal und vertikal. Apikale Aufhellungsherde.

Histologisches Bild: Weitgehender Abbau des marginalen und apikalen Kieferknochens. Interradikulär ein epithelialisierter Wurzelhautpolyp. Epithelhaltiges Granulom an der mesialen Wurzel.

Fall 10. Wurzelrest 5 +.

Umfangreicher Knochenabbau durch radikuläre Cyste. Stellenweise Durchbruch des knöchernen Antrumbodens und chronische Infiltration der Kieferhöhlenschleimhaut.

Fall 11. Wurzelrest — 4.

Röntgenbild: Apikal scharf abgegrenzter Knocheneinschmelzungsherd in Erbsengröße.

Histologisches Bild: Marginale Taschenbildung mit Höhenschwund des Alveolarknochens. Apikal Knochenabbau durch radikuläre Cyste.

Fall 17. Wurzelrest 4 —.

Röntgenbild: Markante Schattendifferenz der Alveole, darüber der ausgestoßene Wurzelrest.

distal



mesial

Histologisches Bild: Chronisch-entzündliche Granulationen in der Alveole. Keine Heilungstendenz des Knochenherdes. Ueber dem Ausgang der Alveole im Granulationsgewebe sitzend, der Wurzelrest mit Absceßbildung am Foramen apikale.

Fall 20. Wurzelrest — 6.

Röntgenbild: Verdichtung der Knochenstruktur distal von — 5.

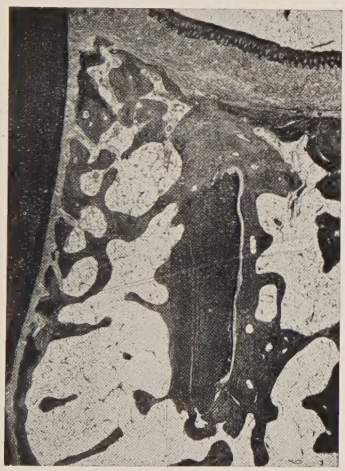

Histologisches Bild: Rest der mesialen Wurzel des — 6 reaktionslos im Kiefer eingeheilt. Mesial Verwachsung von Knochen mit Zement.

Lebenslauf.

Ich, Hans-Otto Komornitzik, wurde am 12. Dezember 1908 in Angerburg/Ostpreußen geboren. Mein Vater war dort Hausmeister am Lehrerseminar.

In Nowawes bei Potsdam, wohin meine Mutter mit ihren fünf Söhnen nach dem ersten Russeneinfall in Ostpreußen geflüchtet war, begann meine Schulzeit. Nach der Rückkehr in die Heimat besuchte ich in Angerburg von Sexta an die städtische Höhere Knabenschule und ging mit Untertertia auf die neugegründete „Deutsche Oberschule in Aufbauform" über. Am 4. März 1929 legte ich dort die Reifeprüfung ab.

In der darauf folgenden Zeit war ich, da ich fortan für meinen Lebensunterhalt selbst sorgen mußte, in Königsberg/Pr. in verschiedenen Industriebetrieben und im Hafen tätig. Zugleich studierte ich an der Albertus-Universität mit dem Wintersemester 1929/30 beginnend Zahnheilkunde. Das darauffolgende Sommersemester 1930 absolvierte ich in Wien. die übrigen Semester wieder in Königsberg. Am 22. Dezember 1933 erhielt ich meine Approbation als Zahnarzt.

Bis zum 7. Februar 1934 war ich in der Poliklinik des Zahnärztlichen Instituts in Königsberg tätig.

Seit dem 9. Februar 1934 bin ich Assistent in der Zahnärztlichen Praxis von Dr. Hellmut Weber, Berlin.